

Der sensorische Assoziationskortex am Beispiel der visuellen Wahrnehmung

Paul Natterer

2002/2008/2018

In den sogenannten primären und sekundären Zentren der Großhirnrinde (Kortex) erfolgt eine immer präzisere Analyse der von den Sensoren oder Sinnesfühlern kommenden und bereits grob aufbereiteten Sinnesdaten sowie die immer ganzheitlichere Synthese der analysierten Daten.

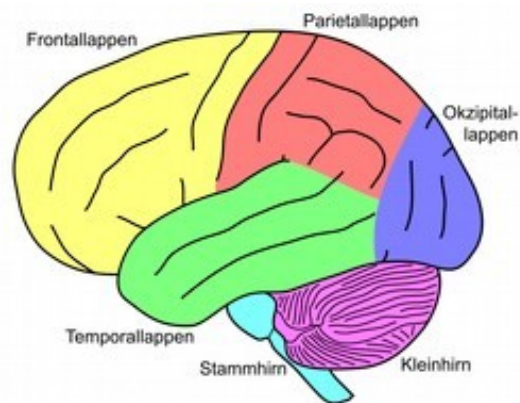
- Im Falle der visuellen Wahrnehmung gelangen die Daten aus der Netzhaut (*Retina*) der beiden Augen zunächst in das **primäre Sehzentrum** mit sechs horizontalen Zellschichten, auch **Area 17** bzw. **V1** genannt.
- Anschließend erfolgt die Weiterverarbeitung im sogenannten **sekundären Sehzentrum**, auch **Area 18 + 19** oder **V2 + V3** genannt. Hier erfolgt eine aufeinander folgende, stetig komplexere und großräumigere Informationsanalyse und -organisation durch hintereinandergeschaltete **einfache** Zellen (V1: orientierungsspezifische und positionsspezifische Reize), **komplexe** Zellen (V1 und V2: orientierungs- und bewegungsspezifische und z.T. richtungsspezifische Reize) und **hyperkomplexe** Zellen (v.a. V3: orientierungsspezifisch, bewegungsspezifisch, richtungsspezifisch und größen- und formspezifisch). Letztere sind meist sogenannte Pyramiden- und Sternzellen.
- V1 und V2 sind ein globales Verteilerzentrum an weitere spezifische Untersysteme (V3—V6). In V2 erfolgt darüber hinaus bereits die **statische Gestalterkennung** durch farbspezifische, bewegungsspezifische und formspezifische Verarbeitung der sensorischen Information.
- In V3 erfolgt v.a. die Verarbeitung **dynamischer Formen**, d.h. zusammenhängend bewegter Konturen oder Gestalten. In V4 liegt der Schwerpunkt auf der farbspezifischen Objekterkennung anhand **Farbkontrasten** und charakteristischen **Oberflächenfarben**. In höherer Abstraktion verarbeitet V5 **Bewegung** und V6 **Gestalten**.
- Alle diese Verarbeitungsschritte verwenden immer noch die primitive maßstabsverzerrte Abbildung bzw. Karte der Augennetzhaut. Man nennt dieses

Koordinatensystem **retinotop** (von lat: *retina* = Netzhaut + *topologia* = Ortsbeschreibung).

- Auf den primären und den sekundären sensorischen Zentren des Gehirns bauen die tertiären Zentren auf. Dazu folgender Hintergrund: Im Gehirn oder Zentralen Nervensystem (ZNS) werden (1) **sensorische**, (2) **motorische**, (3) emotionale (**limbische**) Zentren unterschieden. Die hintere Hälfte des Großhirns analysiert und synthetisiert den sensorischen Dateneingang (sensorischer Kortex), die vordere Hälfte (motorischer Kortex) ist zuständig für Handlungsantrieb, Verhaltenssteuerung, Bewegungskontrolle. Der limbische Bereich liegt wie ein Saum an und unter der Großhirnrinde (Kortex).

- Jedes dieser drei Zentren ist noch einmal untergliedert in **primäre** — **sekundäre** — **tertiäre** Areale. Sowohl der motorische wie die sensorischen (visuellen — sensomotorischen — auditiven) als auch die affektiven (sogenannten *limbischen*) Areale sind somit gegliedert in (1) primäre, (2) sekundäre oder übergeordnete und (3) tertiäre oder assoziative Zentren (Assoziations- und Integrationsregionen) im Scheitel- und Schläfenbereich des Gehirns. Diese tertiären Zentren weisen wie die anderen beiden auch eine nochmalige Binnengliederung in teils untergeordnete, teils koordinierte teils wechselwirkende Areale auf. [*Schema rechts / Creative Commons CC-BY-SA-2.5 (NEUROtiker)*]:

Seitliche, laterale Sicht auf das Gehirn. Der motorische Kortex mit Sprachproduktion und Zeitorganisation befindet sich im Stirn- oder Frontallappen (gelb). Der sensorische Kortex belegt den zentralen und hinteren Bereich mit der visuellen Wahrnehmung im Okzipitallappen (blau), der auditorisch/sprachlichen Wahrnehmung in den Schläfen- oder Temporallappen (grün) und der somatosensorischen (Tast-)Wahrnehmung und räumlichen Wahrnehmungsorganisation im Scheitel- oder Parietallappen (rot)]



- Die tertiären Zentren heißen deswegen auch der **Assoziationskortex**, da sie neben der weitergehenden **Abstraktion** und **Integration** immer komplizierterer und großräumigerer Merkmale innerhalb desselben Sinns auch gemischte Zellverbände enthalten, die Daten aus mehreren Sinneskanälen verarbeiten. Dem entspricht, dass sie meist auch anatomisch zwischen den Arealen des Gesichtssinns, des Tastsinns, des Hörsinns, der Eingeweidesensoren und der für Verhaltenssteuerung und Motorik zuständigen Hirnareale liegen.
- Diese Areale lassen sich durch ihre Besonderheiten hinsichtlich der Zellarchitektur, des Stoffwechsels, der kognitiven Leistungen und der Position in der Gehirn-Geographie abgrenzen.

- Die Informationsverarbeitung erfolgt jedoch keinesfalls nur in dieser hierarchischen Form. Im Gegenteil findet sich sogar überwiegend direkt in den spezifischen Sinnesarealen eine auch hochstufige Informationsverarbeitung. Dazu gibt es auch oft Zwischenstufen überspringende Verarbeitung.
- Im tertiären Kortex setzt sich nun die schon weiter oben gegebene Aufteilung der Informationsverarbeitung in zwei globale Betriebseinheiten oder Arbeitsgruppen fort. Die eine ist für **Struktur** und **Bedeutung** der Daten zuständig und befindet sich in den **Schläfenlappen** des Gehirns; die andere für deren **räumliche Orientierung** und **Organisation**. Sie befindet sich im **Scheitellappen**.
- Die **Schläfenlappen** (Temporallappen) des Gehirns sind also der **Speicherplatz** oder das Lexikon der **Strukturen** oder Ding-Gestalten (**rechter** Schläfenlappen) sowie der Wörter, **Bedeutungen** und emotionalen Bewertungen (**linker** Schläfenlappen). Rechtsseitig liegt die visuelle Mustererkennung (wie übrigens auch die musikalische Mustererkennung bzw. das Musikverständnis). Geometrische und biologische Elementargestalten und Gestaltkomponenten werden hier in je besonderen Modulen (blockförmigen Arealen mit tausenden von Neuronen) verarbeitet. Schädigungen dieses rechten Schläfenlappens führen zur sog. **Gestaltblindheit**. Sie ist die Unfähigkeit, Teile eines Objektes zu einem Ganzen zu verbinden, d.h. die Unfähigkeit zur vorbegrifflichen Wahrnehmungsorganisation.
- Linksseitig, in anatomischer und funktioneller Nähe zum tertiären auditiven und sprachverarbeitenden Zentrum, ist hingegen das Erkennen der Bedeutungen der Objekte lokalisiert. Dies geschieht durch Verknüpfung der Sehgegenstände mit deren begrifflicher Interpretation. Schädigungen in diesem Bereich führen zum Phänomen der **psychischen Blindheit**. Dies ist die Unfähigkeit, Objekte zu benennen, zu identifizieren und funktionsgemäß zu gebrauchen. Die Identifizierung von Objekten erfolgt also auf den zwei Ebenen der Gestaltwahrnehmung (Struktur) und des begrifflichen Verstehens (Bedeutung). Dazu tritt als dritte Ebene — im sprachverarbeitenden Zentrum angesiedelt — die sprachliche Benennung (Name).
- Die **Arbeitsgruppe** für **räumliche Orientierung** und **Organisation** befindet sich hingegen im **Scheitellappen** des Kortex in unmittelbarer Nachbarschaft zum tertiären Zentrum der Körper- und Tastsinne (somato-sensorisches Zentrum). So sprechen im tertiären somatosensorischen Zentrum die meisten Neuronen sowohl auf Tastempfindungen wie auf visuelle Dateneingaben an. Dieses System beinhaltet vor allem die Einzelsinne zusammenfassende (polymodale) **Integrationsleistungen** als auch übergeordnete kognitive Leistungen in Verbindung mit dem Arbeits- oder Kurzzeitgedächtnis.
- Wichtig ist, dass hier auch die **objektive Repräsentation des Raumes** mit dem eigenen Körper als Koordinatenzentrum aufgebaut wird — statt der bisherigen vorläufigen, nicht maßstabgetreuen Abbildung des Gesichtsfeldes auf den Netzhäuten. Dies ermöglicht als weitere Leistung die Entfernungs- und Orientierungskonstanz, also z.B. die Tatsache, dass bei Kippbewegungen des Kopfes nicht das ganze Zimmer mitkippt, in dem wir uns befinden.

- Auch diese Arbeitsgruppe für räumliche Orientierung und Organisation hat ihre Aufgaben auf zwei Unterabteilungen im rechten und linken Scheitellappen des Gehirns verteilt. Die linksseitige Unterabteilung beinhaltet die Leistungen der Mustererkennung durch die **Synthese** (Bindung elementarer Merkmale zu größeren Mustern) und die **Analyse** (Vergleich und Klassifikation) der **Sehgegenstände**.
- Die rechtsseitige Unterabteilung kümmert sich um den Aufbau des Sehraums, die **räumliche** und **zeitliche Lokalisierung** von Gegenständen und die **räumliche Koordination** von Sensoren (Sinne) und Motoren (Muskeln). Schädigungen in diesem Bereich des tertiären Sehzentrums des Scheitellappens führen zu starker Einschränkung der korrekten räumlichen Orientierung.
- Wir haben gesagt, dass in den tertiären Arealen des Kortex neben der hochstufigen Weiterverarbeitung des Dateneingangs eines einzelnen Sinnes auch eine systematische Vernetzung und Assoziation der Daten aller Sinne zusammen erfolgt. Das ist bereits im Vorhergehenden immer wieder deutlich geworden. Hier nun ein kurzer Blick auf diese Leistungen im Speziellen. Das bewährte System der beiden Arbeitsgruppen — einmal für die Struktur, das andere Mal für die Bedeutung der Gegenstände — wird übrigens auch hier nicht aufgegeben. Wir haben also zunächst **multisensorische Assoziationsfelder** mit dem Arbeitsschwerpunkt: **begrifflich-sprachliche Bedeutungen**. Die Leitung dieser Arbeitsgruppe befindet sich in einer Schlucht der Großhirnrinde im linken Temporallappen, die in der Fachsprache *Sulcus temporalis superior* (STS) genannt wird. Im STS laufen alle sensorischen Bahnen: des Gesichtssinns, des Tastsinns, des Hörsinns, der Eingeweidesensoren, zusammen. Die Leitung der Arbeitsgruppe: **Strukturanalyse und Bewegungsmuster-Erkennung** befindet sich hingegen im sog. mediotemporalen Feld (MT) im rechten Temporallappen.
- Zu den bekannteren und deutlicher identifizierten multisensorischen Zentren zählt ferner der sogenannte *Gyrus angularis*, das akustisch-visuell-sprachliche Assoziationsfeld, das Daten aus den Seh- und Hörzentren — besonders auch beim Lesen und Sprechen — integriert.
- Auch im tertiären Parietalkortex (Scheitellappen) gibt es Zonen multisensorischer Integration von Sehen, Tasten und Fühlen sowie Hören. Sie beziehen sich vorrangig auf die **Wahrnehmung von statischer und dynamischer Körperform und des Körpervolumens** in ihrer Beziehung zum umgebenden Raum. Dies geschieht durch tastende und optische Erkundung des unmittelbaren Raums in Körperreichweite.
- Der parietale Assoziationskortex (Scheitelbereich) beinhaltet ferner und schließlich auch die auf die Areale aller beteiligten Sinne zugreifende **Integration und Kontrolle der Zielmotorik**. Bei Primaten nehmen visuelle und visuell-motorische Regionen 60 % des Kortex ein.
- Diese Regionen erfahren beim Menschen noch einmal eine qualitative Ausweitung durch nur beim Menschen vorhandene Integrationsregionen visuell-konstruktiver Leistungen (**Malen, Zeichnen, Entwerfen**), räumlicher **Planung**, komplexer visueller Zeichenerfassung (**Sprache, Schrift, Musik, Mathematik**),

nichtsprachlicher sozialer **Zeichenhandlungen** (Gesichter, Mimik, Gestik) und emotionaler **Bewertung**.

- Hier ist dann bereits die Schnittstelle zum eigentlichen **motorischen Kortex**, insbesondere dem sog. frontalen Kortex (Stirnbereich) als dem Ort von **Motiven** und **Handlungsantrieben** sowie motorischer **Verhaltenssteuerung**. Die sensorisch-motorische Schnittstelle v.a. zwischen tertiärem motorischen Zentrum und den tertiären sensorischen Schläfenlappen verläuft insbesondere über zahlreiche Projektionswege oder Fasern unterhalb des Großhirns (bei der Sprecherzeugung etwa den sog. *Fasciculus arcuatus*).